がん治療の新たな展開

7．早期胃癌に対する内視鏡的治療
－内視鏡的粘膜下層剥離術（ESD）を中心に－

北海道大学病院 光学医療診療部
中川胃腸科
中　川　　学
北海道大学大学院 医学研究科 内科学講座
消化器内科学分野 教授
浅　香　正　博

1．はじめに

近年、早期胃癌に対する内視鏡的診断、治療は目覚ましい進歩を遂げ、以前であれば外科手術の適応であったものも開腹することなく低侵襲に治療できるようになってきた。また、その適応も治療法の進歩により拡大されつつある。本稿では、早期胃癌の治療の現状と将来の展望について、当院のデータ、文献的考察を交えて評価する。

2．診断から治療へ

治療の前に必ず必要なことは正確な診断である。内視鏡機器の進歩により、画質の向上に伴う通常観察の診断能の向上ばかりではなく、拡大観察、特殊光観察などの方法も臨床応用され、その有効性が評価されている[1)]。また、超音波内視鏡検査による深達度診断も正確な診断の一助となっている。

現在胃癌の治療は、日本胃癌学会のガイドラインに基づき方針決定がなされている。内視鏡治療は局所切除であるため、リンパ節転移の可能性の極めて低いものが適応となり、それによれば内視鏡治療の適応は、組織型が分化型（高分化型、中分化型）癌で潰瘍性病変の合併のない２cm以下の病変とされている。

しかしながら、2000年に後藤田らから早期胃癌の多数例の解析が報告され[2)]、その適応を超える病変でもリンパ節転移の可能性が極めて低い病変があることが分かってきたため、臨床研究として２cm以上の粘膜内癌で、潰瘍性病変の合併のないものも適応として挙げられている。また、現在厚労省の臨床研究も進められており、胃癌の内視鏡治療の適応拡大が検討されている。

3．早期胃癌内視鏡治療各論

A．内視鏡的粘膜切除術
（endoscopic mucosal resection; EMR）

EMRは1984年に多田らから報告された後[3)]、一般的にも広く知られ、早期胃癌の内視鏡治療法としてその方法論は確立されている。

内視鏡観察下で病変周囲にマーキングし、病変直下の粘膜下層に局所注射液を注入後、スネアという高周波電流を流せるリング状のワイヤー製メスで病変を拘扼し、高周波電流で切除する方法である（図１）。本法は比較的短時間に切除が可能で、手技の習得も比較的容易であるが、治療の精度に関しては術者の技量によって大きく左右され、一括完全切除のできる大きさに限界があるのが難点である。

B．内視鏡的粘膜下層剥離術
（endoscopic submucosal dissection; ESD）

ESDは1983年に平尾らから発表されたERHSE[4)]を原型として、1999年小野らのITナイフを用いたEMRの発表にはじまり[5)]、機器や道具の進歩に伴い発展し、現在のESDとなった。2008年には保険適応になり、多数の施設で広く行われるようになってきた。

図１　EMRの手技（２チャンネル法）

最大の特徴は、大きな病変でも一括完全切除できることにあり、胃癌の内視鏡治療の発展に大きく寄与した。一括完全切除は正確な病理診断には必須であり、正確な病理診断に基づき治療判定がなされる。

方法は、病変周囲のマーキング後、病変直下への局所注射まではEMRと同じであるが、局所注射後、各種高周波ナイフを用い病変の周囲のマーキングの外周を全周性に切開し、その後病変直下の粘膜下層を高周波ナイフで切開することで病変を剥離する（**図２**）。

C. 治療適応、治癒切除判定

一般的な治療適応は先に述べたとおりだが、現在適応拡大として、①分化型粘膜癌で潰瘍性病変の合併がないもの（大きさを問わない）、②分化型粘膜癌で潰瘍性病変の合併があるものでは腫瘍径３cm以下のもの、③分化型粘膜下層微少浸潤癌では腫瘍径３cm以下のもの、④低、未分化型粘膜癌で潰瘍性病変の合併のない腫瘍径２cm以下のもの、が検討されている。また、治癒切除の判定としては上記①から④を満たし、かつ脈管侵襲のないもの、側方深部断端に腫瘍組織陰性が治癒と判定されることが併せて検討されている。上記のうち、①、②、③に関しては近い将来適応となる可能性が高い。

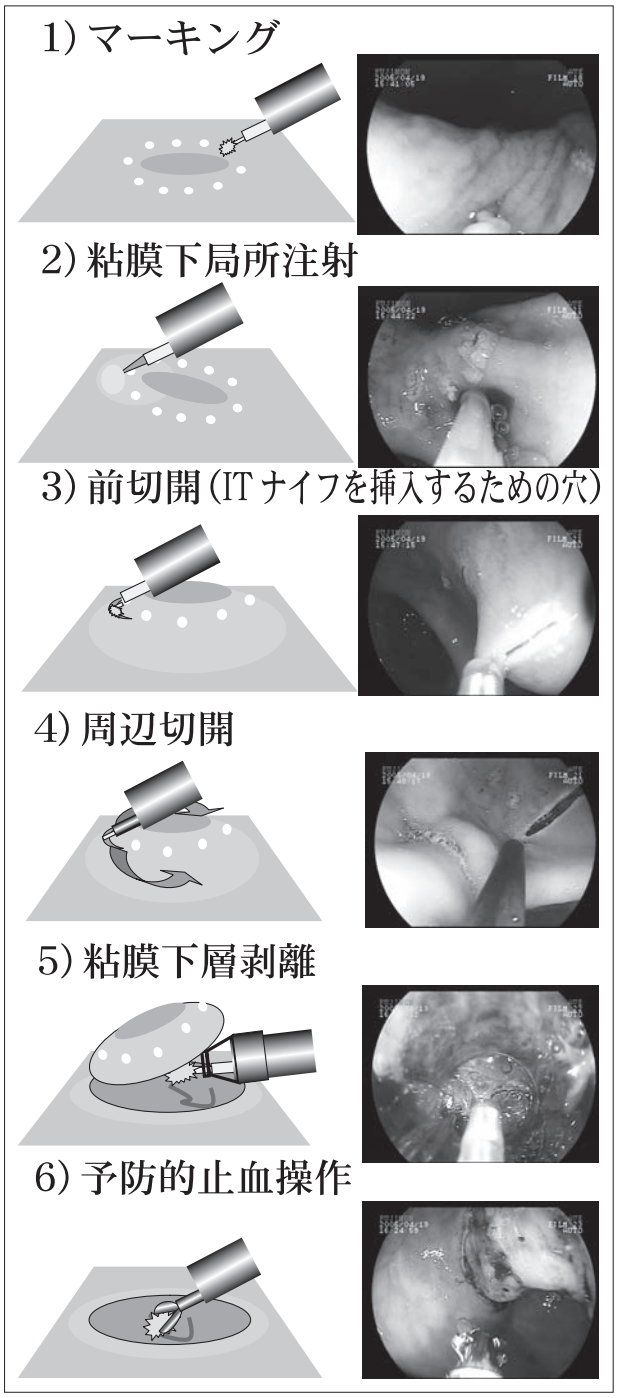

図２　ESDの手技

表１　患者背景

	従来のEMR group	ESD group	
n	78	160	
性別（男/女）	58/20	118/42	N.S.
年齢（平均±S.D.）	68.5±9.02	70.1±7.97	N.S.
腫瘍径（平均±S.D.）	12.4±6.9mm	19.9±12.9mm	p<0.01
病理（腺腫/癌）	27/51	20/140	p<0.01

表２　結果

	従来のEMR group	ESD group	
n	78	160	
一括完全切除	52.6%（41/78）	91.3%（146/160）	p<0.01
治癒切除	51.3%（40/78）	85.0%（136/160）	p<0.01
合併症	9.0%（7/78）	3.8%（6/160）	N.S.
出血	6.4%（5/78）	0.6%（1/160）	N.S.
穿孔	2.6%（2/78）	3.1%（5/160）	N.S.

D. ESDの治療成績

現在、多数の先進的な施設から治療成績が学会、論文等で報告されているが、軒並み一括完全切除率が90％以上であり、ESDが優秀な治療法であることを物語っている。2004年の当院の検討でも、EMRと比べ有意に一括完全切除率は高かった（**表１、２**）。

非治癒と判定されるものは、先述の適応を外れた症例、分割切除例、側方深部断端陽性例、脈管侵襲陽性例であるが、非治癒と判定された症例でも、当院のデータでは追加の外科治療や内視鏡治療で、経過観察中に転移を認めた症例はない。また、局所再発例も追加治療により良好な成績を得ている（**表３**）。その点からも、ESDは有効な治療法といえる。

また、以前は治療に伴う合併症がEMRよりも多いとされてきたが、治療技術の向上に伴い、その発生率もEMRとほぼ同等の成績となっているため（**表２**）、治療の安全性も確立されたと考えられる。

４．　早期胃癌内視鏡治療のこれから

現在、さまざまな講演会や実技指導会が行われ、この治療法もさらに広がってきており、先進的な施設だけではなく、一般的な施設でも広く行われつつ

表３　非治癒切除例

	No.	性別	年齢	位置	形態	size (mm)	組織型	深達度	断端	脈管侵襲	分割
ガイドライン病変	1	M	70	L	IIc	10	tub1	m	/	-	2
適応拡大病変	2	M	58	L	IIa+IIb	35**	tub1	m	+	-	
	3	F	71	M	IIa	71	tub1 with adenoma	m	/	-	4
	4	F	79	L	IIa	80**	pap	m	+	-	
	5	M	63	M	IIa	50	tub1	m	/	-	2
	6	M	75	U	IIc	28**	tub1	sm1	+	-	
	7	M	68	M	IIa	27	tub1	m	+	-	
	8	M	60	M	IIa+IIc	25	tub＞por2	m	+	-	
	9	M	68	L	IIc	22	tub2＞sig	m	+	-	
	10	M	79	M	IIc	34	tub1-pap	m	+	-	

治療後の取り扱い

外科的切除追加　(No.２)　１例
内視鏡的追加治療　(No.４、６)　２例
経過観察例　７例：　観察中央値30Mo（42-73Mo）
観察期間中に再発を認めず

＊＊：遺残病変から換算した腫瘍径

ある。また、新しい治療器具の開発も進んでおり、さらなる治療成績の向上も期待されている。

文献

1）八木一芳ら　５.早期胃癌の画像診断　３)範囲診断のための精密検査　(３)拡大内視鏡検査―NBI併用拡大内視鏡と“化学的”内視鏡診断．胃と腸　44：663-674，2009

2）Gotoda T, et al. Incidence of lymph node metastasis from early gastric cancer: estimation with a large number of cases at two large centers. Gastric Cancer　3：219-225，2000

3）多田正弘ら　Strip-off biopsyの開発．Gastroenterol Endosc　26：833-839，1984

4）平尾雅紀ら　胃の腫瘍性病変に対する内視鏡的切除法．Gastroenterol Endosc　25：1942-1953，1983

5）小野裕之ら　ITナイフを用いたEMR－適応拡大の工夫．消化器内視鏡　11：675-681．1999

北海道医報ファイルについて

北海道医報本誌を1年分綴ることができるファイルを用意しております。

ご希望の方に無償にてお送りいたしますので、下記まで送付先ならびに希望数をご連絡ください。

記

申込先：北海道医師会事業第一課
〒060-8627　札幌市中央区大通西6丁目
TEL 011-231-7661　FAX 011-252-3233
E-mail　ihou@m.doui.jp