生涯教育

シリーズXV

23. 関節疾患に対する関節鏡の応用

内視鏡による
新しい外科治療

北海道大学大学院医学研究科機能再生医学講座（スポーツ・再建医学分野）　安 田 和 則

1．はじめに

関節腔内を観察することを目的として開発された硬性内視鏡である「関節鏡」は、骨折に対する内固定法および人工関節と並んで、整形外科領域の治療に革命をもたらした三大発明の一つとして世界に広く認識されている。その関節鏡は高木憲次先生や渡辺正毅先生らの研究を嚆矢とし[1,2]、多くの日本人整形外科医の努力によって開発された本邦が世界に誇る偉大な業績の一つである。日本関節鏡学会は1975年に世界に先駆けて設立され、国際的関節鏡学分野で指導的役割を果たしてきた。

関節鏡は1970年代に、まず膝関節で実用化された。最初は診断用機器の域を出なかったが、1980年代に入ると優れた関節鏡視下手術用器具の開発が相次ぎ、1990年代に入ると整形外科医の関節鏡視下手術技術が向上と普及がもたらされて膝関節に関する手術的治療の体系は完全に変わってしまった。今や膝関節外科領域で関節鏡とまったく無関係の手術は人工関節置換術くらいであり、若い医師は関節切開による手術ができないという皮肉な問題が起こり、また治療を受ける側も内視鏡下手術が当たり前と思う時代を迎えている。近年，光工学的技術の進歩と相まって関節鏡学の進歩と普及はさらに目覚ましいものがあり、関節鏡は関節だけでなく種々の体腔皮下、筋層下さらには脊髄など種々の分野に広く応用されている。関節鏡をまったく無視した整形外科の診療はありえない時代を迎えたと言っても過言ではない。

本論文では、関節疾患に対する関節鏡の応用に関する現状を概説する。

2．関節鏡の特徴

関節鏡検査は手術室で麻酔下に行われる。術者は皮膚上に小切開を加え、4㎜径または2.8㎜径の硬性内視鏡（関節鏡）を関節内へ刺入する（図1）。小切開の部位に関しては、先人の研究により至適な位置が関節ごとに決まっている。観察は接眼レンズに小形ビデオカメラを取り付けて（図2）、テレビモニター上で行うのが一般的である。関節鏡視下手術のためには観察用刺入口とは別の小皮切（約5㎜）を設け、ここから専用の手

図1． 4㎜径の関節鏡（外套管径5㎜）

図2． 接眼レンズに取り付けた小形ビデオカメラ

術器具を挿入する。関節腔内および滑液包内の病変に対しては、切除・切離・摘出・縫合・修復・移植など、関節切開による手術とまったく同じ手術的処置を行うことが可能である。関節腔は本質的に狭いものであり、周囲の靭帯を切るなどの有害の手術操作を加えない限り、切開による手術でも視野は極めて狭い。従って関節鏡視下手術における動的な視野は、切開による手術視野よりもむしろ広い。しかし関節鏡で良好な視野を得、また操作を容易に行うためには、手術体位、刺入点の設定、鏡視空間を確保するための生理食塩水の灌流、などが重要である。この手術方法は、従来の関節切開による手術方法では避けられなかった関節の癒着や疼痛を最小なものとした。また極めて小さい手術創は整容上の大きな利点である。

3．関節鏡検査および関節鏡視下手術の内容

(1) 膝関節

アプローチは外側膝蓋下皮切が最も頻用されるが、内側膝蓋下、外側膝蓋上、後内側、外側膝蓋中央などの皮切も必要に応じて行う（図3）。一般的な外側膝蓋下皮切の皮切部位は、膝蓋腱外縁で膝蓋骨に最も近いところであり、縦切でも横切でもよい。皮切に際して膝蓋腱を損傷しないように留意し、メスが深く入り過ぎると関節軟骨を損傷する危険性があるので注意を要する。皮切が遠位になり過ぎると、内側コンパートメントは見えるが外側コンパートメントは鏡視しにくくなる。皮切の後に、外套管に鈍棒を挿入して関節包を貫通させる。ここで関節内を生理食塩水で2～3回洗浄し、関節鏡を挿入する。用いる関節鏡としては30°前斜視鏡が最も広く視野を得ることができるので有用である。さらに触診のために、内側膝蓋下皮切からprobeを挿入する。

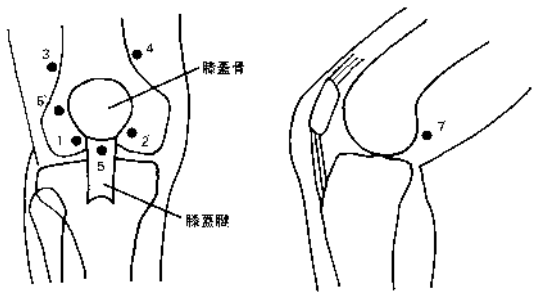

図3． 膝関節への刺入点（Potal）：①外側膝蓋下Potal、②内側膝蓋下Potal、③外側膝蓋上Potal、④内側膝蓋上Potal、⑤経膝蓋腱Potal、⑥外側膝蓋中央Potal、⑦後内側Potal。

膝関節における鏡視下手術は多岐にわたる。現在、関節内遊離体に対する摘出術、半月板損傷に対する切除あるいは縫合術（図4）、軟骨損傷に対する郭清術、内固定術、移植術、変形性関節症に対する郭清術、骨棘切除術、リウマチ病変に対する滑膜切除術などが一般的に行われている。最近では前・後十字靭帯損傷に対する再建術(図5）も鏡視下に可能になった[3,4]。

(2) 肩関節（肩峰下滑液包を含む）

肩関節鏡の利点は、肩関節複合体疾患の主病変の存在することの多い肩甲上関節や肩峰下滑液包内を直視できることである。肩関節複合体疾患の多くは軟部組織の損傷に由来し、しかもその一次損傷の代償機転が二次あるいは三次損傷を引き起

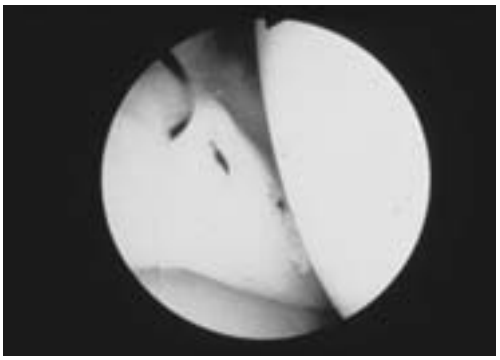

図4． 半月板損傷に対する鏡視下縫合術

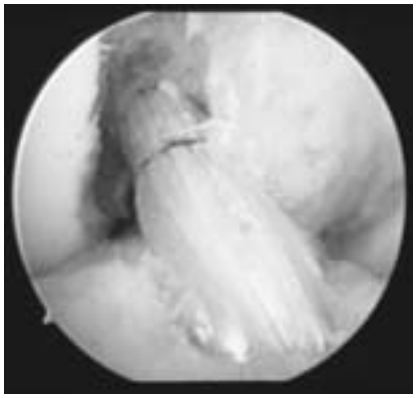

図5． 前十字靭帯損傷に対する自家腱移植による鏡視下再建術

こしやすく、複合損傷の形態をとることが多い。従って、術前の理学診断や画像診断だけでは捉えることのできない所見も多いと同時に、症状に対する責任病変となっている所見を決定することも容易ではない。従って切開手術を行う場合でも、手術に先立って鏡視診断は最終的な術式を決定するために重要である。

手術体位は患側が上の側臥位が最も一般的な方法である。通常、肩関節軽度外転屈曲位で3kg程度の牽引を加える。肩甲上関節に対する通常の鏡視診断には、後方portal（standard posterior）と前方portal（standard anterior）のみで十分である。鏡視下手術に際しては、反復性脱臼ではこれに加えて前上方portal（anterosuperior）が、SLAP病変では後上外側portal（posterosuperior lateral）が用いられることがある（図6）。肩峰下滑液包に対しては、後方portalを用いて刺入方向を上方にむけることによりアプローチできる。さらに外側portal（standard lateral）、前方portal（standard anterior）を刺入方向を変えて用いる。これらのportalは肩峰下除圧や腱板修復に際しても用いられる。

基本的な使用器具は膝関節鏡の場合と同様である。4㎜径の30°斜視鏡、probe、各鉗子類、shaver、電気メスは必須である。さらに鏡視下手術には近年発展の著しいアンカーシステムなどが用いられる。

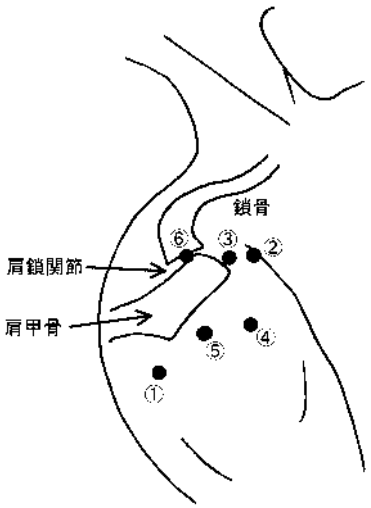

図6． 肩関節への刺入点（Potal）：①後方portal（standard posterior）、②前方portal（standard anterior）、③前上方portal（anterosuperior）、④外側portal（standard lateral）、⑤後上外側portal（posterosuperior lateral）、⑥上方portal（肩鎖関節に対する）

対象疾患と鏡視下手術に関しては、関節遊離体に対する摘出術、反復性肩関節前方脱臼のBankart損傷に他する各種修復術、外傷性関節唇損傷に対する切除術、縫合術、リウマチ病変に対する滑膜切除術、五十肩に対する受動術、関節包解離術、肩峰下impingement症候群に対する烏口肩峰靭帯切離および肩峰下面骨切除、肩峰下滑液包炎や腱板部分・完全断裂に対する切除・郭清術などが挙げられる。

⑶　肘関節

前方関節腔の第1穿刺部位である前内側穿刺部位は、肘屈曲約90°で上腕骨内顆と尺骨鈎状突起を触知する部位、すなわち上腕骨内顆から遠位側へ約2cm、前方へ約1cmの部位である（図7）。前方関節腔の第2穿刺部位である前外側穿刺部位は、肘屈曲90°で橈骨頭外側前縁と上腕骨小頭を触知する部位である。後方関節腔の第1穿刺部位である後外側穿刺部位は、肘屈曲30°で橈骨頭の後縁と上腕骨小頭後縁と肘頭外側縁で囲まれる中心部である。

後方関節腔の鏡視下手術を行う上肘頭穿刺部位は、肘頭先端の中央から外側寄りの任意の部位である。野球肘に対する関節遊離体摘出術、内固定術、骨棘切除術、骨切除形成術、軟骨損傷に対する郭清術、リウマチ病変に対する滑膜切除術などが行われてる。しかし、肘の関節鏡は、他の関節に比べて重篤な神経血管合併損傷を起こす危険性が高いと言われている。特に橈骨神経は前外側穿刺部位に近接し、神経損傷を生じる危険性があ

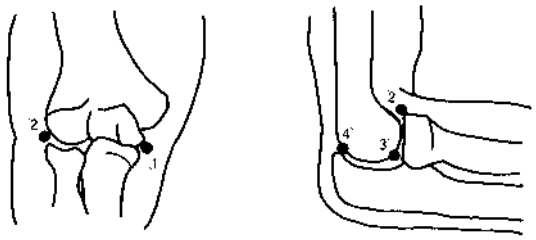

図7． 肘関節への刺入点（Potal）：①前内側portal、②前外側portal、③後外側portal、④上肘頭portal

る。尺骨神経は後内側関節包に接して走行するので、パンチやshaverで内側関節包を損傷しないよう注意する。正中神経は肘屈曲90°で穿刺部位と前方関節包から離れて走行するので、鏡視下手術で損傷する危険性は少ない。

⑷　足関節

足関節は複雑な形態であるとともに、関節裂隙が狭いため、従来は関節鏡の刺入が困難であり、その意義も認められていなかった。しかし近年、関節鏡機器の進歩により検査が可能となるとその認識は一変し、足関節における関節鏡の応用は増しつつある。

Ferkelらが提唱する如く、前内側（前脛骨筋腱の内側）、前外側（総趾伸筋の外側）から関節鏡を刺入する方法が広く行われている（図８）。しかし、前外側アプローチは浅腓骨神経損傷を引き起こす危険性があるとのことで中央からのアプローチ（総趾伸筋の内側）を提唱する報告もある。後方からはアキレス腱の内・外側・中央からの方法があるが、神経血管損傷を考慮して後外側アプローチを行うことが多い。関節鏡のサイズは直径（内径）が2.7～3.2㎜程度で、30°の前斜視鏡を用いることが、視野と操作性を考慮すると適している。関節裂隙の開大装置を用いるか否かについては、欧米では用いるとの報告が多いが、本邦では用いないことが多い。

関節鏡視下手術としては関節遊離体に対する摘出術、軟骨損傷に対する郭清術・骨穿孔術、スポーツ障害としての骨棘に対する切除術、変形性関節症やリウマチ病変に対する関節固定術などがある。

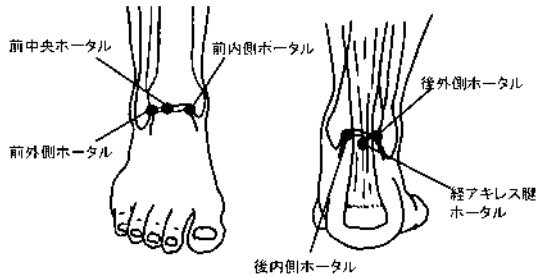

図８． 足関節への刺入点（Potal）

⑸　手・手関節

一般には1.5～2.7㎜径の30°前斜視鏡が用いられている。2.7㎜関節鏡は日本人には少し太すぎる印象があり、慣れないと関節軟骨の損傷をきたしやすい。フィンガートラップを用いた懸垂位で行われる。牽引装置として専用の牽引用towerも市販されているが、高価である。手術台用のL字スクリーンとフィンガートラップを組み合わせることによって、懸垂させることが可能である。対向牽引は適宜助手にかけてもらっており、鏡視中の手関節の肢位を変化させるにはこの方が都合がよい。

橈骨手根間関節の基本的刺入点は以下のportalがある（図９）。３－４ portalはLister結節より１cm遠位のEPL、EDC間であり、基本的刺入点である。神経、腱損傷防止のため皮膚のみ切開し、鈍的に関節包まで分ける。刺入方向は橈骨のtilt-ingを考慮し、やや近位側にむけるとよい。４－５ portalは３－４ portalの１～1.5cm尺側でinstrument portalもしくは適宜尺側の鏡視に用いる。６R portalはECUの橈側でinstrument portalもしくは適宜尺側の鏡視に用いる。６U portalはECUの尺側で尺骨神経背側枝に注意、排液用の刺入点としている。手根中央関節に対しては３－４ portalの１cm遠位ぼRMCと、４－５ portalの１cm遠位のUMCがある。いずれも橈骨手根間関節より狭いので、刺入には軟骨損傷に気をつける。遠位橈

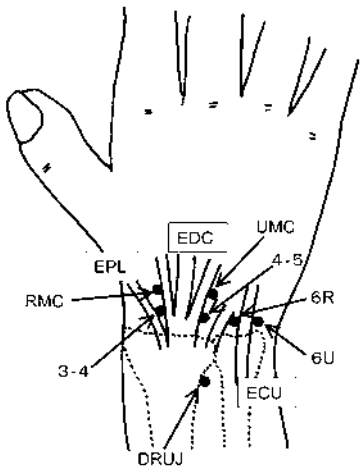

図９． 手関節への刺入点（Potal）

尺関節は鏡視しにくいが、4－5 portalの約2cm近位から遠位掌側に向かって刺入する。この場合1.9㎜径の関節鏡を必ず使用する。

手関節鏡による鏡視診断の適応としては下記軟骨病変、三角線維軟骨複合体(TFCC)病変、靱帯損傷、滑膜炎、関節内骨折などがあげられる。鏡視下手術に関してはTFCC損傷に対する軟骨切除術、impingement症候群に対する尺骨頭部分切除術、茎状突起切除術、手根管症候群に対する屈筋支帯切離による手根管除圧術などがある。手術にはprobe、#15メス、モスキート鉗子、点滴用チューブセット、パンチ類をなるべく先の細いものを適宜用意しておく。shaverも細い専用のものを用意する。滑膜の増生により鏡視が妨げられることが多く、shaverは必要である。

⑹ 股関節

鏡視の歴史は古く、1930年代にBurmanや高木憲次により初めて報告されている。しかし、その後は途絶え、約50年の長きにわたり著明な進展はみられなかった。そして70年代後半から80年代に至り、再び股関節鏡の報告がみられるようになり、一躍世界の注目を浴びるようになった。股関節鏡の意義は3つある。すなわち、第一に軟骨の残存状態を知ることにより、人工股関節手術（以下THA）の適応とするか否かなど、よりきめ細やかな術式の選択が可能である。第二は、より詳細な病態の把握、早期診断、鑑別診断、あるいは術後の評価に有効である。そして第三は遊離体摘出などの鏡視下手術である。

股関節の鏡視は、股関節前方と外側から同じ太さの外套管を挿入し、一方から生理的食塩水を注入、他方から光学視管を挿入する。これは関節内を陽圧に保ち、出血を止めて視野を確保するための工夫である。前方進入法の刺入点は、上前腸骨棘と恥骨を結ぶ線の中点より1cm末梢かつ1cm外側を原則としている。前方進入法の刺入点の内側約1横指に大腿動脈の拍動を確認しておくことが大切である。関節鏡の進入経路は縫工筋を穿通し、さらにその深部では大腰筋腱あるいは腸骨筋の内側を穿通、股関節前面に達する（図10）。また外側進入法では、大転子より1cm中枢を刺入点とし、第三の進入路である前外側進入路は前方と外側進入刺入点の双方を結ぶ直線の中間点とする。さらに鏡視下手術では、前外側部に第三の進入路を新たに設けて、各種パンチ類、電動shaver等を挿入し、“前方鏡視、前外側器具挿入”を基本とする3方向同時進入法を行う。

実際の手法としては、刺入点からカテラン針を関節内に挿入し、生理的食塩水を注入する。そして約5㎜の皮切を加え、皮下をモスキート鉗子にて剥離した後、先端が鈍のマンドリンを装着した外套管を挿入する。関節包に達したところで鋭利な先端の套管針に入れ替え、関節軟骨を損傷しないように、外套管をねじるようにして関節包を穿刺する。

関節鏡視下手術は一般的に行われているとはいえない。専門家が関節遊離体に対する摘出術、臼蓋唇損傷に対する切除術などを行っている。

4．考察

近年の関節鏡検査および関節鏡視下手術の普及は、治療における一つの革命である。このような革命が速やかに進行した最大の理由は、言うまでもなく関節鏡を用いた手術が、関節を切開して行う従来の外科的治療に比べて、患者に格段に多い利益をもたらすものであったからである。第二の理由は、それに気がついた整形外科医が医学的情熱を持って鏡視下手術技術の修練に励み、良い治

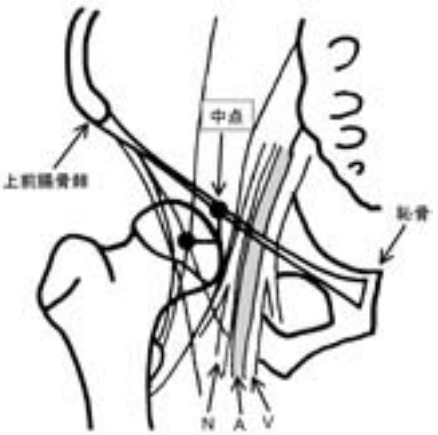

図10. 股関節への刺入点（Potal）：上前腸骨棘と恥骨を結ぶ線の中点より1cm末梢かつ1cm外側。刺入点の内側約1横指に大腿動脈の拍動を確認しておく。

療を実際に具現できるようになったからに他ならない。今や関節鏡による治療は世界中で日々、広く行われており、人々が受けた医学的恩恵の総量という見地から見れば、関節鏡の開発者たちに対してはノーベル賞クラスの賞が与えられて然るべきとさえ思える。この偉大な発明が日本発のものであるということが、本邦では必ずしもよく知られていないのは残念である。

合併症は軽症・重症を合わせて1％弱と報告されている。術者はそれが決してまれではないことを知っておくべきである。それらの多くは、未熟あるいは粗暴な関節鏡および鏡視手術器具の操作による関節内外の組織（軟骨、神経）損傷や、過度の灌流液の加圧や牽引による循環障害・神経障害などによる。重症な合併症は多くはないが、膝窩部血管損傷、肺塞栓症、血栓性静脈炎、反射性交感神経性異栄養症（RSD）、感染などが報告されている。関節鏡を行うに当たっては、機能解剖および臨床的合併症に関する十分な基礎知識と正しい手術技術の習得が必要である。

文献

1）高木憲次：関節鏡。日整会誌 14：359-441、1939
2）Watanabe, M, et al：Atlas of Arthroscopy, Igaku shoin, Tokyo, 1957
3）安田和則、酒井俊彦：後十字靭帯再建術.多重束膝屈筋腱ハイブリッド代用材料を用いた関節鏡視下手術、整形外科、50：962-967、1999
4）安田和則：前十字靭帯損傷に対する膝屈筋腱を使用した関節鏡視下再建術.新OS Now, 2：82-90,1999
5）守屋秀繁：整形外科鏡視下手術、診断と治療社、東京、1999

（表紙写真）

SAPPORO CONVENTION CENTER～特別会議室

札幌市医師会　田　中　信　義

多目的のイベントに対応できる総合大型集客交流施設「札幌コンベンションセンター」が東札幌地区（SORA）に6月2日デビューする。新しい未来都市「コンベンションシティ札幌」を目指している。5月31日には、柿落としとなる「第44回外国人による日本語弁論大会」が札幌で初めて開催された。

道医担当による「第26回日本プライマリ・ケア学会札幌大会～21世紀健康へのかけ橋」（6月21日～22日）もここで行われる。

センター内の最大の特色は、大きな国際会議に即応した六ヵ国語同時通訳の機能を持つ700人収容の「特別会議室Conference Hall」であろうか。

カメラ　GA645（FUJI）
フィルム　PROVIA　100F（RDPⅢ）

◆お詫びと訂正◆

第1016号の本誌、表紙写真「タイトル名」の中に下記のとおり誤植がございましたので、訂正の上お詫び申し上げます。

記

1ページ下段
52ページ、下から7行目
㊟　バナナの木の花　　㊞　ユリノキの花