脚ブロックとconcordantなT波

札幌市医師会
(公財)北海道労働保健管理協会　札幌総合健診センター
中村　一博（なかむら　かずひろ）

右の心電図は当センターの受診者さんのものです。①は2021年、②は2022年、③は2023年の心電図です。心電図が１年ごとにこんなに変化しているのも、めずらしいと思います。今回は、この心電図変化について考察してみたいと思います。

まず、①の心電図は、一見正常に見えますが、よく見るとＶ２誘導のQRSにノッチを認めます。読影所見としては「異常なし」ですが、ちょっと引っ掛かりを感じます。

次に②の心電図を見てみると、完全左脚ブロックになっています。皆さんは、この心電図を見て、何かおかしいと感じませんか。脚ブロックでは心室の興奮伝播過程の変化に伴い、興奮消退過程も変化するためST-Tも変化し、脚ブロックに伴う二次性ST-T変化として、通常、幅の広いQRSと反対向きのdiscordantなＴ波が観察されます。しかし、②の心電図ではＶ５～６誘導において下向きのはずのＴ波が、幅の広いQRSと同側の上を向いています。これをconcordantなＴ波といいます。この脚ブロックにおけるconcordantなＴ波は心筋自体の病変によるST-Tの一次性の変化である可能性があります。つまり、①から②へconcordantなＴ波を伴って新たに左脚ブロックが出現したということは、この間に何らかの心疾患を発症した可能性を示唆しています。当センターではご本人へ「要精密検査」と通知したのですが、残念なことに、この方はこの時点では医療機関を受診されませんでした。

そして、③がその１年後の健診時の心電図です。③の心電図では前壁の陳旧性心筋梗塞の所見が認められます。ただし、Ｖ１～２誘導に小さなＲ波が残り完全なQSパターンになっていないので、冠動脈CTを行い冠動脈が再疎通しているようであれば、心筋のviabilityを評価しPCIの適応を考慮することも可能かと思います。これは、私の想像ですが、時系列としては①から②の間に心筋虚血を起こし、②から③の１年間に心筋のダメージが少しずつ回復して左脚ブロックが消失し、陳旧性心筋梗塞の所見が現れたように思われます。
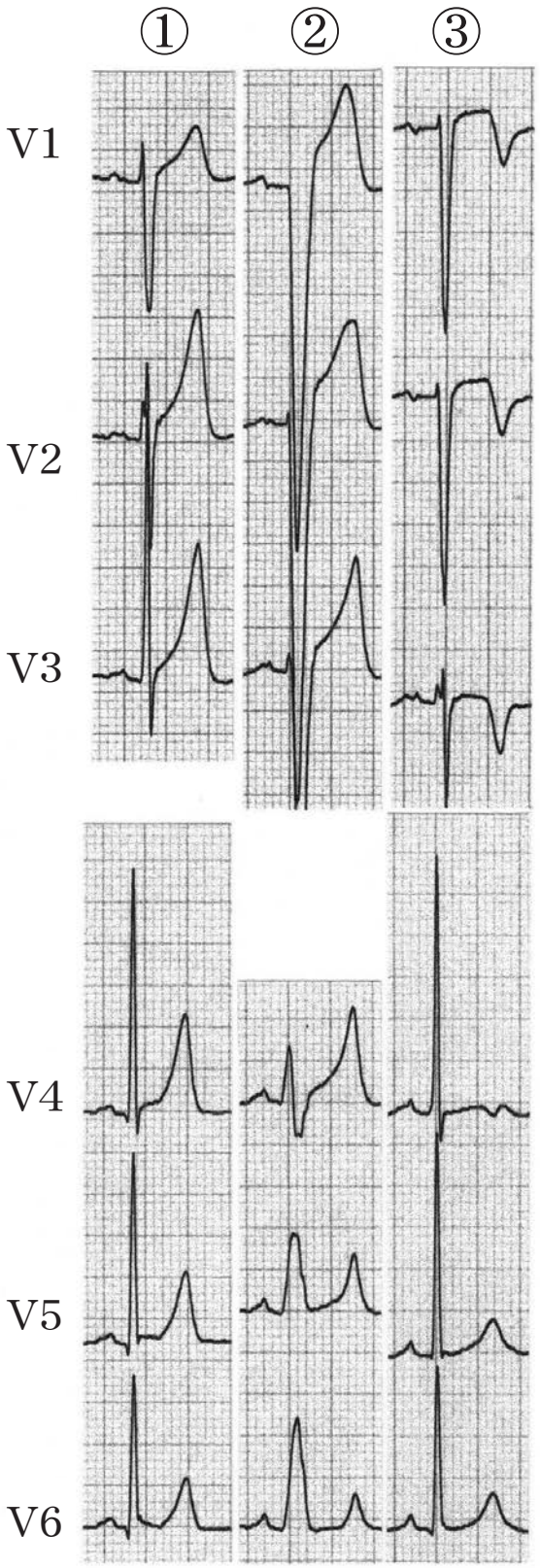
脚ブロックを起こす基礎疾患としては、虚血性心疾患と高血圧症が代表的ですが、心筋症、心筋炎、弁膜症などもあげられます。完全左脚ブロックの約８割に何らかの心疾患が認められ、新たに左脚ブロックへ進展した症例の予後は不良であるといわれています。脚ブロックを見つけたら、「新たに出現した脚ブロックか」と「Ｔ波の向き」に注目してみてください。